

POLİMER TEKNOLOJİSİ İLE KULLANILAN STENTLER VE BİYOLOJİK ERİYEĞİLİR STENTLER

Leo. A. Bokeriya, Hakan Şengül, E.A. Guseyinov, L.N. Petrakova, M.V. Avaliani, T.A. Batyraliev, H.A. Chigogidze

Bakulev Center for Cardiovascular Surgery RAMS Moscow Russia Federation

Girişimsel kardiyoloji teknikleri hergeçen gün artan kullanım alanlarına ve gelişen teknolojilere sahip olsada, insan ölümlerinin en sık nedeni olan koroner kalp hastalığı günümüzde geçerliliğini hala sürdürmektedir. İnvaziv kardiyolojide kullanılan intrakoroner stent tekniği ana metod haline gelmiştir ve stent kullanımı balon anjioplastide müdahale esnasında görülen akut kollaps ve diseksiyon gibi istenmeyen komplikasyonları belirgin olarak azaltmış, restenoz oranlarını düşürmüştür. Koroner stent uygulamaları dünya genelinde tüm hastalara uygulanan perkütan koroner girişimlerin büyük bir yüzdesini oluşturan en sık kullanılan girişimsel yöntemdir. Ayrıca stent kullanımı erken elastik recoili engeller ve geç damar remodelizasyonunu degistirmezler^{1,2,3}. İnvaziv ultrason çalışmaları stentin elastik recoili ve negatif yeniden şekillenmeyi ortadan kaldırırken instent restenoz dan temel olarak neointimal büyümenin sorumlu olduğunu göstermiştir. Restenoz intraarteriyel uygulanan bir müdahale sonrasında damarın hasara karşı gösterdiği uygunsuz yanıt olarak lümen boyutlarında görülen kayıp olarak tanımlanır. Stent kullanımında trombus oluşumu ve restenoz aşılması gereken en önemli sorunlar olmuştur.

Standart metalik stentler için ikili antitrombotik tedaviden sonra trombus oluşumu hatırı sayılır

Neden Eriyebilir Stentler Gereklidir?

Metal stentlerin kullanımındaki gelişmelere ve ilerlemelere rağmen kullanım kısıtlamaları halen devam etmektedir. Trombus oluşumu nedeniyle uzun süreli antitrombotik tedaviye gereksinim duyulmaktadır. Damarda uzun süre kalan metal stent damar geometrik yapısını bozabilmekte ve damar bütünlüğünü zayıflata-

Yazışma adresi: Dr. Hakan ŞENGÜL
Bakulev Center for Cardiovascular Surgery
117931 Leninsky prospekt 8 Moscow
Tel: +7926 5682751
e-mail: Hakansengul@myynet.com

şekilde azalmıştır, fakat restenoz büyük bir problem olarak geçerliliğini sürdürmektedir. Son yıllarda stentlerin yavaş salınan antirestenotik ajanlarla kaplanması büyük ilgi toplamış ve hayvan deneylerinde polimer kaplamalardan yavaş salınan değişik ajanların neointimayı azalttığını göstermiştir. İlaç salınımlı stentler restenoz sıklığını azaltmak amacıyla son yıllarda geliştirilmiş teknolojilerdir ve klinik olarak standart çıplak stentlerle kıyaslandığında stent restenozunu azaltırlar. Fakat yinede stentlerdeki kullanım kısıtlamaları devam etmektedir. İlaç kaplı stentlerde hipersensivite reaksiyonları, geç trombus, endotelizasyonda gecikme gibi problemler görülmektedir. Yeni gelişen teknolojiler ile ilaç kaplı stentler, polimer teknolojisi, gen ilave edilebilen stentler eriyebilir polimer stentler ve eriyebilir metal stentler kullanım alanı bulmuşlardır.

Bu derlemede polimer teknolojisi ile kullanılan stentler ve biyolojik eriyebilir stentler irdelenmiştir.

Anahtar Kelimeler: Biyolojik eriyebilir stentler, Polimer


(*Türk Girişimsel Kard. Der. 2007;11: 156-162*)

bilmektedir. Ayrıca çoğu zaman yan dalları tamamen kapatabilmektedir. Yeni çıkan ilaç kaplı stentler restenoz oranlarını ve tekrar revaskularizasyon gereksinimlerini azaltmışlardır, ancak ikili antitrombotik tedavinin 12 aya kadar kullanılmasına rağmen geç trombus yüzdesini azaltmamışlardır. Ayrıca ilaç kaplı stentlerde kullanılan polimerler implantasyon bölgesinde damar endotelinde reaksiyonlar verebilir. Hipersensitivite reaksiyonlarına ve kronik inflamasyonlara sebep olabilir⁵. Stentlerin çoklu kullanımı damar içerisinde metalik bir yığın ve yoğunluk oluşturur bu da

Tablo 1: Bioeriyebilir polimerlerin sınıflaması ve alaşımları

Polimer	Erime noktası, °C	Erime zamanı (ay)
Poly-L-lactic acid (PLLA)	173-178	>24
Polyglycolic acid (PGA)	225-230	6-12
Poly (D, L-lactide/glycolide) copolymer (PDLA)		12-16
Polycaprolactone (PCL)		>24
Magnesium alaşım		1-3

Şekil 1: PLLA liflerinden yapılmış Igaki-Tamai Stent



koroner bypass ameliyatlarında sorun teşkil edebilir. Oysa tamamen eriyebilen stentler bir süre sonra tüm damar duvarlarından eriyeceğinden bir rahatlama sağlarlar. Metal stentler görüntüleme yöntemlerinden MRI ve bilgisayarlı tomografide yanlış teşhislere neden olabilirler. Metal stentlerden farklı olarak eriyebilen stentler damardan eriyerek yok olurken damar çapı ve genişliği normal kalır ve potansiyel damar remodelizasyonuna mücadele eder ve geç stent trombusu oluşmadığından uzun süreli antitrombotik tedavi ihtiyacını azaltır. Özellikle tibial ve femoral arterlerdeki çoklu lezyonlarda kullanılan eriyen stentler normal metal stentler gibi damar yapısında eğilmezler ve kırılmazlar oysa metal stentler eğilebilir ve kırılabilir. Bunun dışında eriyebilen stentlere ilaç kaplı stentlerde olduğu gibi polimer teknolojisi uygulanarak ilaç ve gen eklenebilir. Stentlere gen yerleştirilmesi gelecek vaat eden bir tekniktir. Polimer stentlere eklenen bu gen ve ilaçlar damar içi inflamasyonu artırıyor olsada bu teknik günümüzde iyi bir

metod olarak görülmektedir.

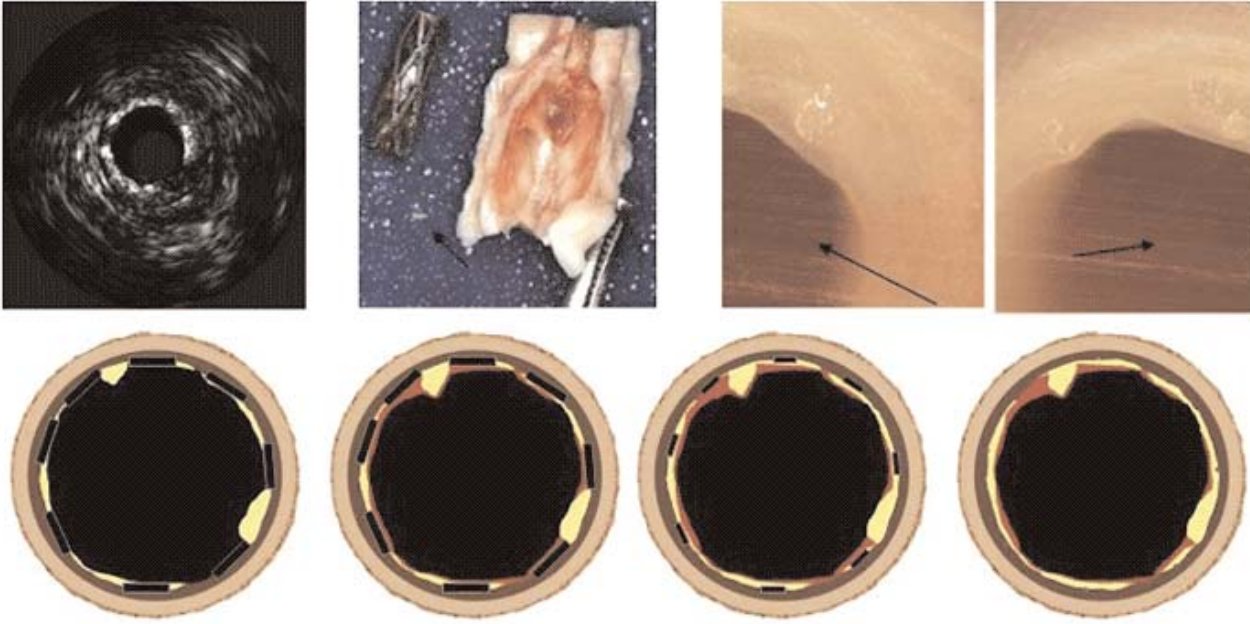
İlaç ve Gen Kaplı Polimer Stentler

Polimer stentler ilaç ve gen taşıyabilme potansiyelleri yanında özellikle eriyebilen polimerler ilaçların kontrol altında salınmasında geniş imkanlar sağlar^{6,7,8}. Bu ilaçlı eriyebilen polimerler sadece damar duvarıyla stent arasında fiziki bariyer oluşturmazlar ayrıca trombus oluşumunu ve neointima kalınlaşmasını engellerler. Bu kullanılan biopolimerler daha sonra eriyerek yerini damar duvarıyla etkileşen metal stentlere bırakırlar.

Biyolojik Eriyebilen Polimerler ve Stent Dizayni

Biyolojik eriyebilen stentlerde, polimer ve alaşım seçiminde birkaç şart vardır. Hızlı negatif remodelizasyona imkan vermemek için sert olmalıdır, parçalanma hızı damara uyumlu olmalı ve toksik olmamalıdır. Eriyen stentin mekanik profilinin

Şekil 2: Damardan magnesium metal stentin eliminasyon etapları



değişmesi ve ilaçların ayrılması, stentin kendisinin eriyebilme hızına çok bağlıdır. Ayrıca hangi tip stent olduğu hangi alaşımdan yapıldığı ajanın ayrışmasına direkt tesir eder.

Günümüzde 2 tip materyal eriyebilen stent kullanılmaktadır. Bunlar temel yapısı polimer olanlar ve temelde yapısı metal olanlar.

Polimer yapılar ilaç kaplı olarak kalp damar cerrahisinde geniş kullanım alanları bulmuştur^{10,11}. Günümüzde biyolojik eriyebilen stentlerde kullanılan bilenen polimerler Poly-L-Laktik acid (PLLA), Polyglycolic acid (PGA), Poly (D,L-lactidglycolide) copolymer (PDL) ve Polycaprolactone (PCL)dir. Bu polimerlerin eriyebilme hızları aşağıdaki tabloda verilmiştir. Yukarıda gösterilen polimerlerin hepsi kendiliğinden genişleyebilen ve balonla genişletilebilen stentler için düşünülmüştür. Hem mekanik desteği sağlaması hemde erken dönemde negatif remodelizasyonu engellemek için sert olması gerekir. Tüm kombine edilmiş stent dizaynlarında temel iskelet yapı ve kombine edilmiş polimer eriyebilen komponentler kullanılır. İlk kullanılan bioeriyebilir stent PLLA dan yapılmıştır. Stack ve arkadaşları PLLA kullanarak yapmış oldukları stentler üzerinde çalışmışlardır¹². 1000 mm Hg basınç altında 1 ay boyunca bu stentleri gözlemlemişler ve deney sonrası bunların hiç bir değişikliğe deformasyona uğramadığını bildirmişlerdir. Bu stentin domuz koroner arterinde 9 ay sonra minimal trombus varlığıyla yine minimal

neointima kalınlaşması ve sınırlı inflamasyonla tamamen eridiğini göstermişlerdir.

Bir başka polimer stent ise -lgaki Tamai stent PLLA liflerinden (moleküler ağırlığı 183 kilodalton) spiral ve zigzaglı dizaynlarla yapılmıştır.

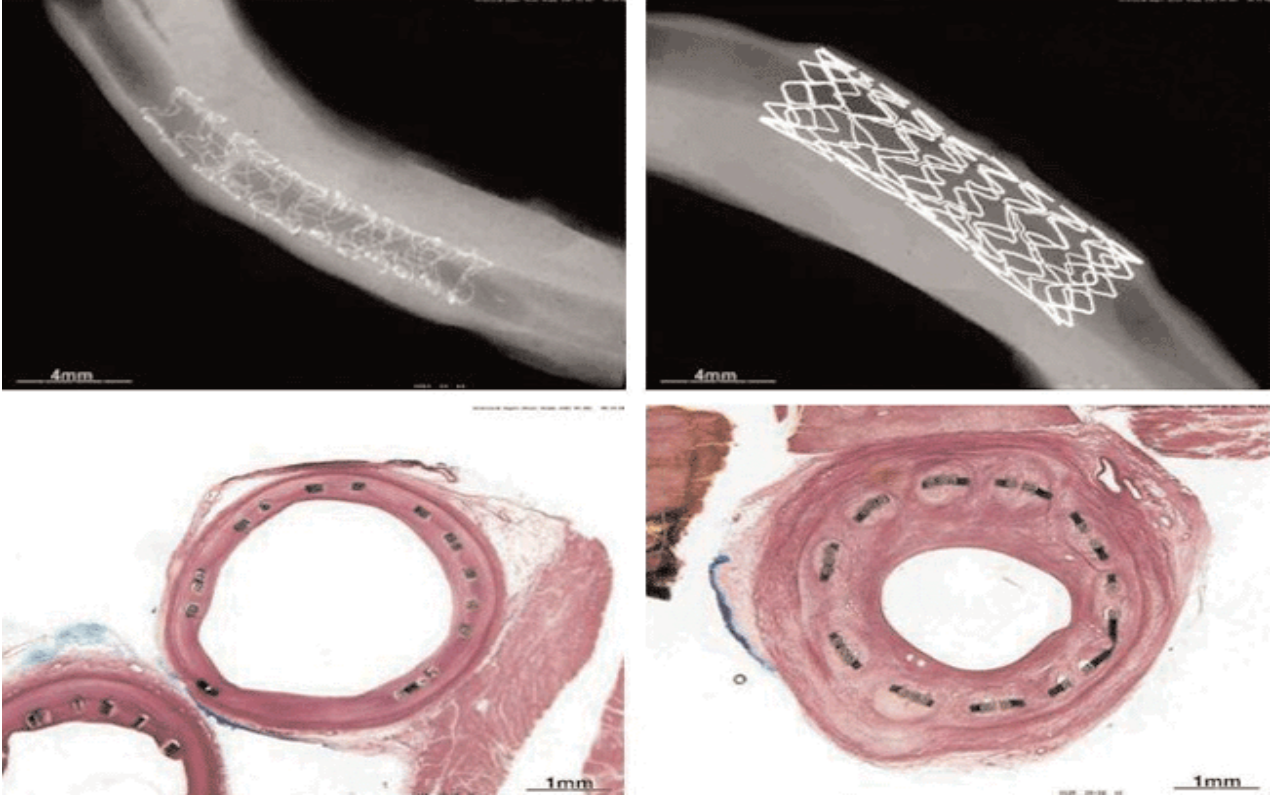
Eury ve ark.¹³ Yine değişik ve ilginç çok katlı eriyebilen stent yapmışlardır. Bu stentler PLLA, PGA, PCL, Polyortoesteraz ve polyanhidridlerden kombine edilmiştir. Bu stent diğer stent yapılarından farkı ise ilave katları sayesinde ilaç salınımına imkan vermesi olmuştur.

Buda kaplanan yapıda birkaç değişik ilacın aynı anda etkileşmeden salınımına olanak sağlamıştır. İlaçların yapısı ise tamamen polimerin yapısına ve karakterine bağlıdır.

Polimerli Stentlerin Klinik Öncesi Deneysel Çalışmaları

Deneylerle yapılan ilk araştırmalarda PLLA, PLC, PGA, Polyhidroksibutirat ve hidroksi valerat kullanılmış, ancak az tesille veren bir çalışma olmuştur. Domuz koroner arterlerine implante edilen stentin yüzeyleri ince film seritleri şeklinde bu polimerlerle kaplanmıştır. İmplantasyondan 30 gün sonraki histolojik incelemelerde aşırı inflamatuvar cevap, neointima kalınlaşması, belirli hücre infiltrasyonu, büyük hücreli nötrofil varlığı, lökositoz, lenfositoz, monositoz ve eozinofili görülmüştür. Bunlara ek olarak damar mediasında nekroz ve aynı şekilde pseudoanevrizma

Şekil 3: Domuz koroner arterlerinde implantasyon sonrası magnesium stent ve 316L alaşımlı stent karşılaştırılması



tesekkül etmiştir¹⁴. Lincoff ve ark.¹⁵ ise çalışmalarında PLLA düşük molekül ağırlığına bağlantılı olarak aşırı inflamatuvar reaksiyon, yüksek molekül ağırlıklı PLLA dan sonra ise minimum inflamatuvar reaksiyon gözlemlemişlerdir.

Igaki-Tamai stent ile Palmaz-Schatz stent karşılaştırılmalarında ise 6 ay sonraki trombus sıklığında damar çapı daralmasında önemli farklar olduğu gösterilmiştir. Palmaz-Schatz stent kıyasla PLLA ile yapılanda minimum neointima hiperplazisi ve minimum inflamasyon olduğu farkedilmiştir¹⁶. Hietala ve ark.¹⁷ ise L-D Laktatlı Polimerlerle tavşanlarda gerçekleştirdikleri deneysel araştırmalar 34 ayla bilinen en uzun deneysel çalışmalar olmuştur. Bu çalışmalar sırasında polimerli stentin implantasyonundan 3 ay sonra damarda tam bir endolizasyon gözlemişler ancak sonraki 6 ayda herhangi bir inflamatuvar reaksiyon bulamamışlardır, stentin oksitlenmesi ise 12. ayda meydana gelmiş ancak tamamen parçalanması ve erimesi 24 ay sürmüştür. Daha sonra bu stent kısmen yerini fibrozise bırakmıştır. Tüm izlem zamanları süresince damar çapı ve açıklığı geçilebilir düzeyde olduğu görülmüştür. Bunun aksini gösteren Kioto üniversitesindeki bazı

izlemlerde ise PGA ve polyhidroksi butirattan yapılan stentlerde trombus ve inflamatuvar cevap sık görülmüştür.

İlaç Kaplı Polimer Stentlerin Klinik Öncesi Deneysel Çalışmaları

Yamawaki ve arkadaşları⁸ yüksek moleküllü PLLA Igaki-Tamai stentlerine antiproliferatif ST-638 - spesifik inhibitör tirozin kinaz yada aktif olmayan metabolitleriyle ST-368, ST-494 ekleyerek domuz koroner arterlerine implante ettiler. Daha sonra yapılan histolojik analizlerde maddelerin stentten ayrılma zamanlarında aktif ST-368 in aktif olmayan ST-494 ile karşılaştırıldığında geometrik damar remodelizasyonuna engel teşkil etmeyecek şekilde az bir neointimal kalınlaşma gözlenmiştir. Vogt ve arkadaşları⁹ ise Poly (D,L)-Lacticacid (PDLLA) li stentlere paclitaxel yükleyip stentten ayrılan ilaç profilini değerlendirdiler ve paclitaxel in hızla bağımlı ayrışmasını keşfettiler. Düşük kesitle ayrışma başlangıçta 5-8 mikrogram/gün, 4. haftaya doğru 1 mikrogram/gün ve 3. aya doğru 0 mikrogram/gün oluyordu. Sonuç olarak histolojik ve morfolojik analizler neticesinde PDLLA + paclitaxel kaplı stentin PDLLA

polimerli stente göre iyi bir mekanik desteğinin yanında neointima kalınlaşmasını % 53 azalttığını, normal metal stente göre de % 44 azalttığını göstermiştir. Bu neointimal kalınlaşmadaki azalma 3 ay boyunca izlenmiş ve tespit edilmiştir. Bu çalışmalar bioeriyebilen stentlerin ilaçla kaplanabileceğini ve bunda gerçekte neointima kalınlaşmasını azalttığını göstermiş oldu.

Gen Kaplı Polimer Stentlerin Klinik Öncesi Deneysel Çalışmaları

Ye ve arkadaşları^{18,19} tavşan arterial duvar hücrelerine beta-Gal reporter hızlı nükleer gen lokalizasyonunu ve naklini gösterdiler ve bunun içinde PLLA /Polykaprolaktanli stent kullandılar. Bunu beta-Gal reporter gen içeren adenovirus rekombinantı ile gerçekleştirdiler.

Polimerli Stentlerle Yapılan Klinik Çalışmalar

Tamai ve arkadaşları²⁰ ilk kez 15 hastaya taktıkları Igaki-Tamai polimer stentlerle 6 aylık implantasyon sonuçlarını gösterdiler. 19 darlıklı damar segmentine tamamı 25 stent implante edildi. 3-6 ay boyunca gün aşırı anjiyografik ve klinik izlem neticesinde 30.gün sonunda herhangi bir kalp damar komplikasyonu ve trombus görülmedi. Altı ay sonundaki restenoz varlığı ve revaskularizasyon gereksinimi değerlendirilmiş, tüm darlıklarda %10,5, tüm hastalarda %6.75 oranları bulunmuştur, damar çapı index kaybı ise 0,48 olarak kaydedilmiştir. Üç ay sonraki damar içi ultrason görüntülemesinde ise büyütülmüş alanlardaki transvers kesitlerde 7,42 mm kare den 8,18 mmkare ye kadar artış olmuştur. Yine Tsugi ve arkadaşları²¹ Igaki-Tamai stent implantasyonlarının bir yıllık çalışmalarını bildirdiler, bu çalışmada elektif olarak 50 hasta alınmış 63 darlıklı segmente bu polimer stentler takılmış ve sayısal koroner analizde 3,6,12 ay sonraki ortalama stenoz çapı yüzdesi olarak %12-/+8, %38-/+23 ve %33-/+23 olarak uyumlu bulunmuştur. Önemli restenoz sıklığı 6. aya kadar %21 (58 hastanın 12 sinde), 12. aya kadar %19 (36 hastanın 7 sinde), sol koroner arter tekrar revaskularizasyon ihtiyacı ise 6. ayda %12, 12. ayda %17 olmuştur. Bir sonraki kontroller 4 yıl sonra yapılmış ve bu stentlerin uzun vadede de güvenli olduğu gösterilmiştir.

Biyolojik Eriyebilir Metal Stentlerin Deneysel ve Klinik Çalışmaları

Metalik eriyebilen stentler bu konuda gelecek vaad eden stentlerdir. İnsanlar ve hayvanlarda özel-

likle bu alanda gerçekleştirilen temel çalışmalar efektif ve tehlikesizdir. Eriyen metal stentlerde asıl komponent magnesiumdür.

Gayet tabiki magnesium organizmada zararsız olarak eriyebilen cazip bir maddedir. Heublein ve arkadaşlarının²⁴ magnesium stentle invivo ve invitro bazı çalışmaları olmuştur. Bu çalışmalar göstermiştir ki stentler implantasyon anından sonraki ilk 28 günde damar içinde büyük bir bölümü korunmuş 30-90 günlük süreçte ise yüksek oranlarda erimşlerdir. Ayrıca stentin endotel ve düz kas hücreleriyle biyolojik birlikteligi çok iyi bulunmuştur. Hayvanlara takılan magnesium stentlerle 316L çelik stentlerin karşılaştırılmasında 30-56 günlük intervallerde pozitif remodelizasyon ve eriyen stent sonrası minimum neointima kalınlaşması izlenmiştir.

Magnesium stentle insanlarda ilk yapılan çalışmalar periferik damarlarda gerçekleştirilmiş, bacak amputasyonu gerektiren (Rutherford class4-5) hastada çok iyi yönde değişiklikler gözlenmiştir. Stentlerin hepsi dizaltı damar segmentine takılmış, predilatasyon sonrası 3.0x15,3.5x15 mm stentler başarıyla implante edilmiş ve çok iyi anjiyografik, klinik sonuçlar elde edilmiştir. İmplantasyon sonrası magnesiuma karşı herhangi bir toksik reaksiyonda rastlanmamış ve implantasyon sonrası 3-6 aylık periyotlarda damarda %78 ile %89 luk geçilebilirlik tespit edilmiş, 3 aya kadar tüm uzuvlar sağlıklı olarak korunmuş ancak 6. aya doğru ve bir yıl içinde progressif ateroskleroza bağlı ufak amputasyonlar yapılmış, 3. ay sonunda stentin tamamen eridigi görülmüştür.

Sonuç olarak bu çalışma neticeleri araştırmacılara magnesium stentin koroner arter içinde gelecek vaad ettiğini göstermiştir. Daha sonra yapılan çalışmalar 7 avrupa merkezinde 65 hastada gerçekleştirilmiş²⁵, damariçi ultrason gözlemleri implante edilen stentlerin tam olarak dört ay içinde eridğini ispatlamıştır. Ancak restenoz oranlarını çokta azaltmamıştır.

Günümüzde temel çalışma planları restenozu azaltan lokal ilaçlarla kombine edilen magnesium stentlerdir. Antiproliferasyonu sağlayan madde içeren stentler inflamasyonu ve neointima kalınlaşmasını azaltır ve 30-60 günlük periyotlarda biyolojik eriyebilen stentlerle birlikte eriyip kaybolurlar. O zaman biyoeriyebilir magnesium stentlerle damar revaskularizasyonunda optimal sonuçlar elde edilebilir.

Ayrıca tam olarak eriyebilen magnesium stentin diğer stentlere göre başka avantajları da vardır.

1- Stente bağlı oluşabilecek kronik inflamasyonu engelleyebilirler, 2- Negatif remodelingi engellemek için, 3- 6 aylık mekanik destek yeterlidir 3- İkili kul-

lanılan antiagregan sürelerini kısaltırlar hatta bir süre sonra kesilebilirler, 4- Eger stent tarafından yan dallar kapatılmışsa stent belli bir süre sonra eriyeceğinden yan dallar kurtulabilir, 5- Tekrarlanan girişimler gerek perkutan koroner girişimler olsun gerekse koroner bypas olsun çok rahat yapılabilir, 6- İlaçlar stentin kendisinde yüklenebilir stent erirken bir yandanda ilaç salınımı sağlayabilir, 7- Stent damardan bir süre sonra eriyeceğinden damarda bir rahatlama sağlayabilir, 8- Görüntüleme yöntemlerinden özellikle MRI ve bilgisayarlı tomografide yanlış teşhisleri önler, 9- Özellikle periferik damarlara takılan stentler bir süre sonra eriyeceğinden stentde bükülme eğilme pozisyon değişiklikleri ve deformasyonlar oluşmaz.

KAYNAKLAR

1. Fischman D, Leon M, Baim D, et al. A randomized comparison of coronary stent placement and balloon angioplasty in the treatment of coronary artery disease. The STRESS Trial. *N Engl J Med* 1994;331:496-501.
2. Serruys PW, de Jaegere P, Kiemeneij F, et al. for the BENESTENT Study Group. A comparison of balloon expandable stent implantation with balloon angioplasty in patients with coronary artery disease. *N Engl J Med* 1994;331:489-95.
3. Savage PM, Fischman DL, Schatz RA, et al. Long-term angiographic and clinical outcome after implantation of a balloon-expandable stent in the native coronary circulation. *J Am Coll Cardiol* 1994;24:1207-12.
4. König A, Schiele TM, Rieber J, et al. Influence of stent design and deployment technique on neointima formation and vascular remodeling. *Z Kardiol* 2002;91:98-102.
5. Virmani R, Farb A, Guagliumi G, Kolodgie FD. Drug-eluting stents: Caution and concerns for long-term outcome. *Coron Artery Dis* 2004;15:313-18.
6. Tsuji T, Tamai H, Igaki K, et al. Biodegradable stents as a platform to drug loading. *Int J Cardiovasc Intervent* 2003;5:13-16.
7. Blindt R, Hoffmeister KM, Bienert H, et al. Development of a new biodegradable intravascular polymer stent with simultaneous incorporation of bioactive substances. *Int J Artif Organs* 1999;22:843-53.
8. Yamawaki T, Shimokawa H, Kozai T, et al. Intramural delivery of a specific tyrosine kinase inhibitor with biodegradable stent suppresses the restenotic changes of the coronary artery in pigs in vivo. *J Am Coll Cardiol* 1998;32:780-86.
9. Vogt F, Stein A, Rettemeier G, et al. Long-term assessment of a novel biodegradable paclitaxel-eluting coronary poly(lactide) stent. *Eur Heart J* 2004;25:1330-40.
10. Hastings GW (Ed). *Cardiovascular Biomaterials*. Springer-Verlag: London,1992.
11. Murphy JG, Schwartz RS, Huber KC, Holmes DR Jr. Polymeric stents: Modern alchemy or the future? *J Invasive Cardiol* 1991;3:144-48.
12. Stack RE, Califf RM, Phillips HR, et al. Interventional cardiac catheterization at Duke Medical Center. *Am J Cardiol* 1988;62(Suppl F):3F-24F.
13. Eury KR. Multi-layered biodegradable stent and method for its manufacture. European Patent 604022 A1.
14. van der Giessen W, Lincoff M, Schwartz R, et al. Marked inflammatory sequelae to implantation of biodegradable and nonbiodegradable polymers in porcine coronary arteries. *Circulation* 1996;94:1690-97.
15. Lincoff AM, Furst JG, Ellis SG, et al. Sustained local delivery of dexamethasone by a novel intravascular eluting stent to prevent restenosis in the porcine coronary injury model. *J Am Coll Cardiol* 1997;29:808-16.
16. Tamai H, Igaki K, Tsuji T, et al. A biodegradable poly-L-lactic acid coronary stent in porcine coronary artery. *J Interv Cardiol* 1999;12:443-50.
17. Hietala EM, Salminen US, Stahls A, et al. Biodegradation of the copolymeric poly(lactide) stent: Long-term follow-up in a rabbit aorta model. *J Vasc Res* 2001;38:361-69.
18. Ye YW, Landau C, Willard JE, et al. Biore-sorbable microporous stents deliver recombinant adenovirus gene transfer vectors to the arterial wall. *Ann Biomed Eng* 1998;26:398-408.
19. Ye YW, Landau C, Meidell RS, et al. Improved bioresorbable microporous intravascular stents for gene therapy. *ASAIO J* 1996;42:M823-827.
20. Tamai H, Igaki K, Kyo E, et al. Initial and 6-month results of biodegradable poly-L-lactic acid coronary stents in humans. *Circulation* 2000;102:399-404.
21. Tsuji T, Tamai H, Igaki K, et al. One year follow-up biodegradable self-expanding stent implantation in humans. *J Am Coll Cardiol* 2001; 37(Abstr): A47.
22. Tsuji T, Tamai H, Igaki K, et al. Biodegradable polymeric stents. *Curr Interv Cardiol Rep* 2001;3:10-17.
23. Peuster M, Wohlsein P, Brugmann M, et al. A novel approach to temporary stenting: Degr-

- dable cardiovascular stents produced from corrodible metal-results 6-18 months after implantation into New Zealand white rabbits. *Heart* 2001;86:563-69.
24. Heublein B, Rohde R, Kaese V, et al. Biocorrosion of magnesium alloys: A new principle in cardiovascular implant technology? *Heart* 2003; 89: 651-56.
25. Waksman R. Biodegradable Stents: They Do Their Job and Disappear. *J Invasive Cardiol.* 2006;18:70-74.